1869
Lane Medical Library

Ueber die

Nerven der Kehlkopfschleimhaut.

Inaugural-Dissertation

zur

Erlangung der medicinischen Doctorwürde in Göttingen

von

Adolf Lindemann
aus Hildesheim.

(Mit einer Tafel.)

Leipzig, 1869.
Gedruckt bei E. Polz.

Ich, Adolf Lindemann, Sohn des Kaufmanns Conrad Lindemann zu Hildesheim, lutherischer Confession, bin geboren zu Hildesheim am 26. December 1845. Das Gymnasium Andreanum zu Hildesheim unter dem Direktorate des Herrn *W. Brandt* habe ich von Michaelis 1851 bis Michaelis 1865 besucht. Medicin habe ich studirt von Michaelis 1865 bis Michaelis 1866 in Göttingen, dann von Michaelis 1866 bis Michaelis 1867 in Würzburg und von Michaelis 1867 bis Michaelis 1869 wiederum in Göttingen. Meine Lehrer in der Medicin sind die Herren Professoren *Henle, Marx, Wöhler, Bartling, Krause, Meissner, Hasse, Baum, Schweigger, Schwartz, Meyer* in Göttingen, in Würzburg die Herren Professoren *v. Bezold* und *Geigel.*

Digitized by the Internet Archive
in 2026

https://archive.org/details/IA40154024_0262

Ueber die Nerven der Kehlkopfschleimhaut.

(Hierzu Taf. VII.)

Im Sommersemester 1869 habe ich zu Göttingen auf Anregung des Herrn Professor Krause mikroskopische Untersuchungen über die Nerven der Kehlkopfschleimhaut angestellt. Die erhaltenen Resultate sollen hier veröffentlicht werden und zugleich möge es mir verstattet sein, für die mir gütigst gewährte Hülfe meinem verehrten Lehrer hiermit meinen Dank auszusprechen.

Ueber die Besonderheiten im Verlauf der Nerven der Kehlkopfschleimhaut, zumal über ihre Endigungsweise ist zur Zeit noch wenig bekannt. Henle (Anatomie. Bd. II. pag. 263) sagt darüber aus, dass beim Menschen die Schleimhaut des Kehlkopfes und besonders die der Epiglottis auffallend reich an doppeltcontourirten Nervenfasern sei. Aehnlich spricht sich Kölliker (Gewebelehre. 5. Auflage. 1867. pag. 468) darüber aus und fügt noch hinzu, dass die Nerven wie beim Pharynx (pag. 392) oberflächliche und tiefere Netze bilden. Die Nerven der oberflächlichen Schicht sollen dann ihre letzte Endigung in einem Netze blasser Fasern finden.

Die übermässige Anhäufung, die wunderbare, planlose Verschlingung einzeln verlaufender doppeltcontourirter Nervenfasern waren es vorzüglich, die anfangs meine Aufmerksamkeit in hohem Grade fesselten. Um ein Bild zu geben von dieser merkwürdigen, unregelmässigen Vertheilung und besonders um die peripherische Vertheilung der Nerven, wie ich sie gefunden habe bei meiner Behandlungsmethode der Präparate, zu

zeigen, habe ich aus der oberflächlichen Schleimhautpartie der Epiglottis des Menschen die Nerven eines Gesichtsfeldes, die mir die auffallende Anordnung besonders schön darzubieten schienen, gezeichnet (Fig. 1). Wie schon bemerkt, zeigt die Abbildung die Nervenverbreitung nur Eines Gesichtsfeldes und ausserdem nur Einer Ebene (bei 300facher Vergrösserung); bei verschiedener Einstellung sah man noch mehr Nerven, aber ich habe diese weggelassen, weil sonst die Deutlichkeit der Zeichnung darunter gelitten hätte. Die Epiglottis hatte 3 Tage in Essig (ca. 3 % Acid. acet. enthaltend) gelegen und war das Präparat mit diluirtem Natron behandelt.

Hauptsächlich waren meine Intentionen, im Anfange der Untersuchungen wenigstens allein, auf die Aufsuchung der letzten Endigungen der Nerven gerichtet. Erst im Laufe der Arbeit wurden meine Schritte durch andere Beobachtungen in neue Bahnen gelenkt.

Vorzüglich waren es Endkolben, an die man denken konnte. Die Endkolben als Endapparat sensibler Nerven sind bisher gefunden beim Menschen und bei Säugethieren in der äussern Haut und in einigen Schleimhäuten, die sich durch besondern Reichthum an sensiblen Nerven auszeichnen (beim Menschen nur in Schleimhäuten). Wenngleich nun die Endkolben schon seit 10 Jahren bekannt sind, so ist man doch über deren Nachweis in der Schleimhaut der Mundhöhle, Conjunctiva, Glans penis und clitoridis, des Gaumens etc. beim Menschen nicht hinausgekommen. Es lag jedenfalls sehr nahe, dass auch die Schleimhaut des Kehlkopfes, der doch so reich an sensiblen Nerven, dem Forscher höchst wahrscheinlich Endkolben bieten würde, oder doch wenigstens eine andre specifische Nervenendigung aufweisen müsste. Es ist auch nicht daran zu zweifeln, dass Untersuchungen in diesen Regionen mehrfach nach dieser Richtung angestellt sind, veröffentlicht ist aber darüber nur wenig, wahrscheinlich weil man zu keinem positiven Resultate gelangt ist. In der Conjunctiva sind die Endkolben vorzugsweise untersucht, auch noch von dem neuesten Forscher Mauchle (Virchow, Archiv für pathol. Anatomie. 1867. Bd. 41. pag. 148), und hier von ihm und von allen Andern, z. B. von Frey (Histologie pag. 373) in der Conjunctiva des Kalbes, von Lüdden (Kölliker, Zeitschrift für wissenschaftliche Zoologie. 1863. Bd. 12. pag. 470 ff.) bestätigt worden. Eine Ausnahme macht freilich Arnold, auf dessen Controverse hier aber um so weniger eingegangen zu werden braucht, da sich neuerdings auch Rouget (Archives de physiologie par Brown-Séquard. 1868. pag. 591. Tab.

XIV et XV) von der Existenz der Endkolben überzeugt und sie mehrfach abgebildet hat. Ebenfalls Lightbody (The Journal of anatomy and physiology. Nr. I. November 1866. pag. 15 ff.) scheint in der Conjunctiva sclerae Endkolben beobachtet zu haben, wenigstens sieht sich W. Krause in einem Artikel desselben Journals veranlasst, die von Lightbody beschriebenen und abgebildeten (Plate V. Fig. II, III, IV) Körper für Endkolben zu erklären (Nr. II. May 1867. pag. 346).

In der Schleimhaut der Epiglottis aber hat sie Beale (Archives of medicine. vol. III. 1862. Nr. 12. pag. 249 ff.) nicht nachweisen können. Er sagt ausdrücklich, dass er niemals die letzte Endigung einer Nervenfaser habe entdecken können. Er habe zwar häufig genug Enden von Nervenfasern gesehen, allein diese Enden hätten ihm immer geschienen, wie wenn sie abgeschnitten wären. Ueber die Vertheilung der Nerven sagt Beale dann noch, dass in den tiefern Lagen der Schleimhaut dicht über dem Knorpel sich feine Nerverstämmchen vertheilen und ebenfalls dort in grosser Anzahl grobe elastische Fasern sich finden. Je näher der Oberfläche um so geringer an Zahl und feiner sollen die elastischen Fasern werden, indess die Ausbreitung der Nervenfasern zunimmt. Dicht unter dem Epithel soll sich dann ein Netzwerk sehr zarter Fasern („delicate fibres") finden mit Zellen („nuclei or cells") von ovaler oder dreieckiger Form und von letzteren sollen dann in entsprechender Richtung drei Fasern ausstrahlen. Dann sieht er sich zu der Hypothese veranlasst, dass diese dreieckigen, kernhaltigen Anschwellungen („nuclei or cells") im Zusammenhang mit feinen blassen, unter einander anastomosirenden Nervenfasern die Endausbreitung aller Nerven bilden nach Art der bekannten Billroth'schen Nervennetze im Darmkanal (Virchow, Cellularpathologie. 1. Aufl. 1858. pag. 228. Fig. 87). Da Beale ferner beobachtet haben wollte, dass von jeder Zelle („nuclei or cells") Nervenfasern in mindestens zwei Richtungen ausliefen, so schloss er, gingen von jeder Nervenzelle („nerve-cell") Fasern in entgegengesetzter Richtung aus, eine zuleitende und eine ableitende. Ausserdem ist er der Ansicht, dass eine grosse Anzahl feiner Fasern, die sich durch ihre Resistenz gegen Essigsäure wie elastische Fasern verhielten, aber mit Nervenfasern zusammenhingen, wirklich in elastische Fasern umgewandelte Nervenfasern seien. Sie seien durch neu entstehende Nervenfasern mit der Zeit unbrauchbar geworden und seien deshalb diese Metamorphose eingegangen. Damit wolle er übrigens nicht behaupten, dass alles elastische

Gewebe, z. B. das ligamentum nuchae, sich aus Nervengewebe entwickelt habe. Dieser Beschreibung ist dann eine Abbildung (Plate XVIII Fig. 8) beigefügt, die übrigens nach einem Präparat von der vordern Oberfläche („anterior or convex surface" in explanation of plates XVII and XVIII page XVI and XVII) und nicht von der eigentlich wesentlichen hintern oder untern Oberfläche der Epiglottis entworfen zu sein scheint. Die Behandlungsmethode der Präparate war folgende. Die Epiglottis wurde wenige Stunden nach dem Tode in Carminlösung gelegt, später dann in Glycerin, dem etwas Chromsäure beigemischt war. Nachher wurde das Epithel abgestreift und möglichst dünne Abschnitte von der Schleimhaut gemacht. Diese Präparate wurden dann in Glycerin gelegt und so lange gedrückt, bis sie durchsichtig genug waren.

Eine Nervenendigung besonderer Art beschreibt Luschka (Der Schlundkopf des Menschen. Tübingen 1868. pag. 119). Er sagt hier wörtlich: „Die Endigungsweise der Nerven in der Schleimhaut des Cavum laryngis hat bis jetzt noch keine eingehendere Untersuchung erfahren. Nur von C. Fr. Neumann (Om byggnaden af luftröhrshafradet hos den fullwäxta menniskan. Lund 1851) werden in dieser Beziehung in seiner übrigens vortrefflichen Schrift über den Bau des Kehlkopfs einige Angaben gemacht, welche sich jedoch darauf beschränken, dass er terminale Netze und Endumbiegungschlingen annimmt. Dass hier mikroskopisch zarte Geflechte und schlingenförmige Verbindungen der sie zusammensetzenden Nerven wirklich existiren, davon kann man sich an Schleimhautstückchen, welche durch Essigsäure genügend aufgeklärt worden sind, leicht überzeugen. Eine weiter greifende mikroskopische Analyse zweckmässig vorbereiteter Objecte belehrt jedoch darüber, dass die wahre Endigung mittelst eigenthümlicher Organe geschieht. Es sind birnähnlich geformte oder ovale, durchschnittlich 0,0035 Mm. breite Körperchen, an welchen jedoch keine isolirbare membranöse Hülle zu unterscheiden ist. Zu jedem solchen Körperchen erstreckt sich ein feiner, nicht selten in mehrfacher Krümmung verlaufender Axencylinder, welcher in demselben bald höher bald tiefer, abgerundet und meist etwas aufgetrieben endet. Die ihn umgebende, sich jedoch der fast gleichen lichtbrechenden Eigenschaften wegen vom Axencylinder nicht immer scharf abgrenzende Substanz des Körperchens zeigt sich bald homogen, bald fein granulirt und bietet im letztern Falle eine frappante Aehnlichkeit mit den oblongen Kernen dar, welche so reichlich im Perineurium der feinsten Schleimhautnerven des Larynx enthalten sind.

Eine Verwechslung ist besonders dann leicht möglich, wenn in Folge der Präparation einzelne Kerne sich vom Nervchen abgehoben haben, aber durch Bindesubstanzstielchen mit demselben noch in Zusammenhang geblieben sind.“

Endkolben.

Das Resultat meiner Untersuchung, um es gleich anfangs zu sagen, ist, dass ich in der Schleimhaut der hintern oder untern Oberfläche der Epiglottis des Menschen Endkolben gefunden habe. Wenigstens habe ich hier Nerven sich in Körperchen endigen sehen, deren Aussehen mindestens der Hauptsache nach mit der Beschreibung, wie Krause sie in seiner Monographie (Die terminalen Körperchen. Hannover 1860) giebt, übereinstimmt, und die namentlich von derselben Grösse waren (0,05 Mm.). Wenn ich niemals den ganzen Verlauf der Terminalfaser, noch viel weniger das knopfförmig angeschwollene Ende derselben gesehen habe, so zweifle ich doch nicht daran, dass die von mir gesehenen und gezeichneten (Fig. 2—4) Körperchen wirkliche Endkolben sind, und dass die Nichtwahrnehmbarkeit der Terminalfasern in den Schwierigkeiten der Untersuchung ihren Grund hat. Ich konnte nämlich niemals ganz frische Präparate unmittelbar nach dem Tode untersuchen, wobei noch die unvermeidliche Maceration in den Mundflüssigkeiten der Leiche in Betracht zu ziehen ist. Um es noch einmal hervorzuheben, so sollen die Endkolben des Menschen rundliche Körperchen darstellen, die aus Membran, Innenkolben und Terminalfaser bestehen. Die Membran ist bindegewebiger Natur und enthält zahlreiche, parallel zur eintretenden Nervenfaser gestellte, längsovale Kerne und ist eine Fortsetzung des Neurilems der Nervenfaser. Von ihr umschlossen wird der Innenkolben, der aus feingranulirter, molecularer, kernloser Masse besteht und ebenfalls wahrscheinlich ein modificirtes Bindegewebe darstellt. In diesen eingebettet ist die Terminalfaser, die als unmittelbare blasse Fortsetzung der eintretenden doppeltcontourirten Nervenfaser in der Mitte des Endkolbens verläuft, um am entgegengesetzten Pol noch hinreichend weit von der umgrenzenden Membran entfernt in der Substanz des Innenkolbens mit knopfförmiger Anschwellung zu enden. Selten findet sich nur Eine Terminalfaser in einem Endkolben, häufiger theilt sich die eintretende doppeltcontourirte Nervenfaser dichotomisch, selbst trichotomisch. Sehr oft gehen auch zwei Nervenfasern in einen Endkolben über und diese sind dann

aus einer Nervenfaser entstanden, die sich eine kurze Strecke vor ihrem Eintritt in den Endkolben in zwei dunkelrandige Fasern getheilt hat, oder es gehen aus den im Anfang des Endkolben gelegenen Nervenknäueln mehrere blasse Terminalfasern hervor. Die eintretende Nervenfaser läuft nicht immer gerade auf den Endkolben zu, sondern häufig geschlängelt, oder nach einer Umbiegung tritt sie in diesen ein. Der Verlauf der Terminalfasern ist fast nie gestreckt, sondern meistens erreichen diese ihr Ende erst nach mehrfachen Biegungen und Krümmungen, die selbst einen solchen Grad erreichen können, dass, wie Krause (l. c. pag. 130) an Endkolben in den Papillen des rothen Lippenrandes beobachtet hat, die Terminalfasern den Innenkolben nach Art der Tastkörperchen spiralig zu umwinden scheinen, wodurch diese dann eine Uebergangsform zu den Tastkörperchen darstellen würden. Dieses Verhalten der Terminalfaser, das man nach Krause nur selten und ausnahmsweise beobachtet, mag vielleicht die Veranlassung gewesen sein, dass Rouget dieses für ein normales, charakteristisches Vorkommen gehalten hat und zu der abweichenden Ansicht gelangt ist, den Innenkolben für ein Product der Terminalfaser zu halten. Nach seiner Meinung soll der Endkolben den Tastkörperchen ähnlich gebaut sein. Um die einfachsten soll die Nervenfaser, nachdem sie ihre Markscheide abgelegt hat, eine mehr oder minder vollständige Kreistour beschreiben, dann in die körnige, solide, kernhaltige Masse des Körperchens eindringen und mit dieser verschmelzen, so dass sie als terminale Anschwellung der aufgerollten Faser betrachtet werden könne. Complicirtere Endkolben würden von mehreren Touren mehrerer auch wohl gablig getheilter Fasern umwickelt und manche würden so vollständig von den Nervenwindungen bedeckt, dass sie sich wie Nervenknäuel ausnehmen. Nach Henle's Meinung (Jahresbericht für 1868) könnte hier eine Verwechslung mit den bekannten Nervenknäueln der Conjunctiva vorgelegen haben. Ich habe niemals in der Epiglottis derartige Endkolben beobachtet, die zu einem solchen Schlusse berechtigen könnten, sondern wie ich sie gesehen, stimmt ihre Beschaffenheit genau mit der bisher angenommenen und oben beschriebenen überein.

Was die Darstellungsweise betrifft, so habe ich durchweg nur die von Krause (Anatomische Untersuchungen. Hannover 1861) empfohlene Methode des Einlegens der Präparate in Essig angewandt. Auch Lüdden hat sich derselben Methode bei Untersuchung der Conjunctiva mit Vortheil bedient. Und Mauchle (l. c.) verdankt gewiss den Erfolg

seiner Arbeit hauptsächlich der Durchtränkung des Gewebes mit Essig, obgleich er nachher seine Präparate noch mit verdünnter Schwefelsäure behandelte. Andre Methoden, z. B. mit Nervenreagentien wie Goldchlorid oder Osmiumsäure, führten Mauchle zu keinem Resultat, da seine Versuche durch das hartnäckige Haften des Epithels scheiterten. Die Behandlung mit Wasserdämpfen oder Jodserum, um das Epithel zu lösen, erwies sich ihm ebenfalls nicht günstig.

Meine Untersuchungen wurden dadurch erschwert, dass ich, wie gesagt, niemals absolut frische Objecte erhalten konnte und meistens nur die von erwachsenen Personen. Im günstigsten Falle waren die Kehlköpfe 12 Stunden nach dem Tode der betreffenden Individuen den Leichen entnommen, meistens vergingen 24 Stunden. Auch die Zahl derselben ist nur beschränkt und wurde bestimmt durch die Todesfälle des Göttinger Hospitals. Sobald ich einen Kehlkopf erhielt, legte ich ihn sofort in Essig; nach Verlauf von drei Tagen konnte man dann von der Epiglottis das Epithel mit dem Messerrücken in grossen Stücken mit Leichtigkeit entfernen. Machte ich dann von dem gequollenen Gewebe möglichst dünne Abschnitte, so war ich trotzdem noch nicht im Stande, Endkolben als Nervenendigungen mit Bestimmtheit zu erkennen, denn die Nerven waren nur mit Mühe zu sehen; man sah von ihnen meistens nur die abgeschnittenen Enden am dünneren Rande. Die tiefsten Schichten des Epithels hingen noch mit grosser Zähigkeit an der Schleimhaut. Versuchte man nun aber etwas unsanft mit der scharfen Seite das Epithel abzuschaben, so waren sofort die Nerven derartig in ihrer Continuität beeinträchtigt, dass man überall abgerissenen Enden begegnete, die ausserdem doch erst nach Natronzusatz recht schön zur Anschauung kamen. Bei Zusatz von sehr verdünnter Natronflüssigkeit gelang es mir zunächst, der dicht verworrenen Nervenausbreitung ansichtig zu werden. Die doppelten Contouren traten deutlich hervor, indess das hartnäckige Epithel allmälig vor der eindringenden Natronwirkung unter dem Deckglase sich klärte und verschwand. Endkolben konnte man eigentlich besser vor, als nach Natronzusatz vermuthen. Man sah dann nämlich einen kugligen Haufen feinkörniger Masse von charakteristischer Grösse, allenfalls noch von Rudimenten einer nur mit Mühe zu entdeckenden Membran umsäumt. Die Membran verhält sich wie Bindegewebe, sie wird wie dieses durch Essigsäure durchsichtig. Zum Beweise des Endkolbens gehörte aber als zweiter Hauptfactor eine Nervenendigung, und diese nachzuweisen gelang mir mit Hülfe der verdünnten Natronlösung.

Gegen diese hatten die Nerven eine merkwürdige Resistenz, wie schon mehrfach hervorgehoben, indess das umgebende Gewebe erblasste und die körnige Masse des Endkolbens gegen die homogene Umgebung sich noch scharf genug abgrenzte. Am sichersten gelangte ich zu dem Ziel, Endkolben in Verbindung mit Nervenfasern zu sehen, wenn ich aus der Mitte der hintern Oberfläche der Epiglottis, oder näher ihrem obern Rande möglichst feine Flächenschnitte mit der Scheere machte, das Präparat unter dem Miskroskop untersuchte, dann eine möglichst diluirte Natronlösung, deren Concentrationsgrad die Praxis leicht bestimmte, hinzusetzte. Nun verfolgte ich eine isolirt verlaufende Nervenfaser, womöglich bis zum Rande hin, wo das Präparat am dünnsten ist, und hier gelang es dann häufig ihre Endigung in Endkolben wahrzunehmen; aber auch nicht immer. Viele Nervenfasern endeten hier scheinbar frei, manchmal lagen Endkolben isolirt, ohne dass ein Verbindungsglied mit Nervenfasern beobachtet werden konnte, andre Präparate enthielten, wie es schien, gar keine Endkolben. Die Terminalfaser zeigt wenig Resistenz gegen Essigsäure und ist deshalb nie vollständig zu sehen. Die Grösse der Endkolben war durchschnittlich 0,05 bis höchstens 0,07 Mm. im Durchmesser. Die Oberfläche der Kugel war nicht immer eine regelmässige Curve, sondern der quellende, oder gedrückte Innenkolben schien an manchen Stellen die nachgiebige Membran verdrängt zu haben, wodurch Einschnürungen entstanden waren. Alle diese Schwierigkeiten sind nur durch möglichste Vervielfältigung der Einzelbeobachtungen zu überwinden.

Die so behandelten Präparate konnten nicht lange erhalten werden und wenn man sie zeichnen wollte, so musste es sofort geschehen, da bei längerer Einwirkung des Natrons die Nerven, wie bekannt, allmälig mehr erblassten und zerstört wurden. Gegen die Behandlung mit Essig reagirten die Kehlköpfe übrigens verschieden. Meistens bewirkte eine dreitägige Maceration eine Lösung des Epithels und Quellung der Schleimhaut, manchmal musste ein vierter Tag zu Hülfe genommen werden, weniger als drei Tage genügten nicht. Lässt man den Essig längere Zeit einwirken, so werden die Nervenfasern zerstört, das Bindegewebe wird mehr homogen, das Auftreten der zahlreichen Kerne desselben, das Sichtbarwerden der elastischen Fasern auch der tiefern Lage, die Resistenz der Capillargefässe machen die Untersuchung unmöglich. An den von mir bezeichneten Stellen erschweren die elastischen Fasern, wenngleich sie auch hier in grosser Menge vorhanden, nicht sonderlich die Untersuchung; das Gewebe ist hier straff und

fest mit dem unterliegenden Knorpel verbunden, die Blutgefässe sind nicht in störender Anzahl vorhanden. Gelangt man dagegen nach unten in die Nähe der Stimmbänder, so nimmt die Zahl der Nervenfasern ab und als reichliche Compensation nehmen die elastischen Fasern überhand, sie werden breiter, lassen sich isolirt weithin verfolgen und können, wenn man denselben Nervenreichthum hier wie oben erwartet und ihre Reaction ausser Acht lässt, mit blassen Nervenfasern verwechselt werden. Es ist nicht unmöglich, dass solche Bilder das Modell geliefert haben zu der oben citirten Abbildung Beale's. Macht man seine Schnitte aber näher dem Seitenrande der Epiglottis, so gelangt man in das Gebiet der gefässreichen Plicae aryepiglotticae. Hier wird die Nervenverbreitung spärlicher, dagegen findet man oberflächlich ein engmaschiges reiches Capillarnetz und darunter grössere Gefässchen, die beide, wenn sie nicht zufällig durch Blutfarbstoff gelblich gefärbt erscheinen, zu einer Verwechslung mit Nervenfasern Anlass gegeben haben mögen. Wenn man aber den durch die häufigen Anastomosen bedingten kurzen Verlauf der Capillaren in's Auge fasst, wenn man sieht, dass die Capillaren stets in gerader Richtung ihre Wege verfolgen im Vergleich zu dem geschlängelten langen Verlauf, welcher für doppeltcontourirte sensible Nervenfasern so charakteristisch ist, und wenn man sieht, dass im Bereich der mittlern, nervenreichen und relativ gefässarmen Partie der Epiglottis ein blasses Netzwerk so sparsam auftritt, dass dagegen zur Seite der schwammigen Plicae aryepiglotticae, wo die Zahl der Nerven relativ gering, dagegen die blassen Netze in so reichem Maasse vorhanden, und wenn dem Ansehen und der Reaction nach die Netze beider Partien durchaus ähnlich sind, so kann es, von Injectionen ganz abgeschen, keinem Zweifel unterliegen, dass beides Capillarnetze sind. Die Capillaren sind gegen Natron viel resistenter, als blasse Nervenfasern. Kurz eine andre Endigung, als die doppeltcontourirter Nervenfasern in Endkolben habe ich nie gefunden. Nun ist freilich die Zahl der von mir gesehenen Endkolben nur gering und entspricht nicht der grossen Menge der einzeln verlaufenden Nervenfasern, die mindestens in je einen Endkolben endigen müssten. Bedenkt man jedoch, einen wie grossen Weg durchschnittlich jede Nervenfaser zurückzulegen pflegt, ehe sie zu ihrem Endigungspunkte gelangt, zieht man ferner die Schwierigkeit der Untersuchung in derartigen Geweben an sich und den Umstand in Betracht, dass ganz frische Präparate nicht zu Gebote standen, so kann dies Resultat nicht auffallen.

Aehnliche Schwierigkeiten sind allen bisherigen Beobachtern begegnet und man wird auch hier an der Analogie mit der Conjunctiva bulbi festhalten müssen, in welcher Schleimhaut es bis jetzt allein gelungen, wenigstens beim Menschen und einigen Thieren, eine jede Nervenfaser bis zu ihrem wirklichen Ende zu verfolgen.

Der von Krause (l. c. pag. 125) im Jahre 1860 gegebenen Tabelle, wonach bisher Endkolben beim Menschen beobachtet sind: in der Conjunctiva, den Papillen des rothen Lippenrandes, sowie unter denselben, in den Schleimhautfalten unterhalb der Zunge, in der Zunge in den Papillae fungiformes und unter der Basis der filiformes, im weichen Gaumen, in der Schleimhaut der Glans penis und clitoridis, möchte ich noch die Backenschleimhaut des Menschen nach Rouget und die hier erörterte Schleimhaut der hintern Fläche der Epiglottis hinzufügen.

Ueber das Vorkommen bei einigen Säugethieren, die ich ebenfalls, wenn auch nicht so sorgfältig untersuchte, will ich mich jedes Urtheils enthalten.

Die Untersuchung der Schleimhaut des obern Kehlkopfes der Gans, Ente, Taube und des Huhnes, wo ich die bekannten Vater'schen Körperchen der Vögel zu finden erwartete, hat ein negatives Resultat ergeben.

Ganglienzellen.

Während meine Gedanken nur der Aufsuchung der Endkolben zugewandt waren, kam mir plötzlich folgendes Bild zu Gesicht. Der Schnitt war etwas tief geführt und war bis in das submuköse Gewebe gedrungen. Ein Nervenstämmchen von, wie es schien, sieben Fasern lief, nachdem es vorher fast rechtwinklig einen Ast von drei Fasern abgegeben hatte, auf einen Kreuzungspunkt zu, aus dem dann drei Stämme hervorgingen, einer von vier, die beiden andern von je drei Fasern. Ob der abgehende Stamm allein seine Fasern von dem zutretenden erhielt, oder auch Elemente aus dem Knoten bezog, war nicht ganz deutlich zu unterscheiden. Im Centrum des Knotens lagen zwei gestielte Körperchen, die ich für (anscheinend unipolare) Ganglienzellen erklären muss. Von jeder Zelle ging ein Fortsatz, der, wie mir schien, bald doppeltcontourirt wurde, in ein andres Nervenstämmchen über. Die ovale Form, der granulirte Inhalt, der in eine farblose Masse eingestreut, sich scharf von den umgebenden Nervenfasern absetzte, sowie hauptsächlich ihre Lage in der Achse eines Nervenknotens

konnten ihre Bedeutung nicht zweifelhaft erscheinen lassen. Ihren Zusammenhang mit der Substanz der Nervenfasermasse bekundeten sie auch durch das Auseinanderweichen der Fasern, durch welche sie gleichsam concentrisch eingeschlossen wurden. Die Beobachtung war an einem Essigpräparat gemacht; bei Natronzusatz erblassten die Schleimdrüsen, ihr Inhalt entfärbte sich und wurde deutlicher granulirt, indess die Ganglienzellen, wohl etwas durchsichtiger geworden, doch sichtbar blieben. Einen Kern konnte ich nicht mit Bestimmtheit in ihnen entdecken.

Durch die Neuheit dieses Fundes aufmerksam gemacht, machte ich weitre Untersuchungen in dieser Richtung. In der Epiglottis eines andern Kehlkopfs vom Menschen fand ich keine Ganglien. In der Epiglottis eines dritten habe ich entschieden zwei Ganglien beobachtet (Fig. 5). Das eine von sieben Zellen war einem Nervenstämmchen angelagert. Am Rande des Gesichtsfeldes lag in dem Winkel der Theilungsstelle eines gleich starken Nervenstämmchens ein Ganglion von elf Zellen. Von dem ersten Nervenstämmchen bog ein kleiner Zweig (b) von zwei Fasern in das letztere Ganglion ein, lag unter diesem und wurde von ihm verdeckt, so dass der weitere Verlauf nicht beobachtet werden konnte. Von diesem Ganglion ging dann noch eine blasse Faser (a) zu ersterem Nervenstämmchen. Beide Ganglien waren rund und schienen von Bindegewebe eingekapselt. Ihre Zellen waren gleichfalls rund, gelblich tingirt, mit dunklen Körnchen gefüllt, wie concentrisch geschichtet, liessen sie im Centrum einen hellen Fleck unterscheiden, der wohl als Kern zu deuten ist. Ausläufer aus den Ganglien, oder aus den einzelnen Zellen waren mit Ausnahme der blassen Faser (a) und allenfalls des kleinen Astes (b) nicht weiter zu entdecken. Ihr sonderbares Aeussere, das mit der gewöhnlichen Beschreibung normaler Ganglien vielleicht nicht ganz harmonirt, kommt wohl auf Rechnung der Essigsäure; ihr etwas stärkerer Glanz wies auf ein grösseres Lichtbrechungsvermögen hin und vielleicht waren die moleculären Körnchen, die im Centrum hell, am Rande dunkel waren, feinste Fetttröpfchen. Mit Rücksicht auf ihre Lage und Anordnung ist jedoch nicht zu bezweifeln, dass es sich um Ganglienzellen handelte. Die Grösse der Ganglien war 0,1 Mm.

Dann untersuchte ich die Epiglottis des Hundes, des Schweines, der Katze, des Kalbes, des Schafes, des Kaninchens, des Maulwurfs, des Meerschweinchens, die Schleimhaut des obern Kehlkopfes der Gans, Ente, Taube und des Huhnes.

Nur beim Hunde habe ich einmal drei Ganglien beobachtet. Zwei waren nicht ganz sicher zu constatiren, weil zu viel Fett und Drüsensubstanz in der Nähe lagen, aber das dritte bestand aus fünfzehn Zellen, die aus der vereinigenden Bindegewebshülle gelöst waren, sie lagen theils in Gruppen, theils einzeln versprengt dem Nerven zur Seite und auf ihm. Es waren gelblich gefärbte Zellen, mit dunklem, körnigen Pigmentinhalt, deutlichem Kern und Kernkörperchen. Eine mächtige, hellere Membran, vielleicht durch die Essigwirkung so exquisit deutlich dargestellt, umschloss sie. Die Form war ein wenig unregelmässig, doch wurden Fortsätze nicht bemerkt. Verdünntes Natron, das die Drüsen und ihre Umgebung bleichte, liess die Zellen deutlich erkennbar.

Um das Gewebe durchsichtig zu machen, kann man die Epiglottis zweckmässig in Essig legen. Hierin halten sich die Präparate sehr gut während einer ganzen Woche. Für längere Zeit kann man nicht garantiren, da dann die Nervenstämme leicht zu stark von dem Macerationsprocesse mitergriffen werden und die Ansichten an Klarheit verlieren. Weshalb ich nur das sporadische Vorkommen constatiren kann, ist mir eigentlich nicht recht klar. Vielleicht mag es eine bestimmte Stelle der Epiglottis geben, in der die Ganglien constant vorkommen. Ich weiss nicht genau anzugeben, ob ich die Präparate vom Epiglottiswulst genommen habe, oder von der Spitze, ob aus der Mitte oder vom Rande. Ausserdem habe ich aus Mangel an Zeit stets nur ein Exemplar von jedem Thier untersucht.

Diese Beobachtungen stehen im Widerspruch mit den Resultaten, die sich aus Verson's (Beiträge zur Kenntniss des Kehlkopfs und der Trachea. Sitzungsberichte der kaiserl. Akadem. der Wissensch. zu Wien. Bd. LVII. Abtheilg. I. Mai 1868) Untersuchungen ergeben haben. Verson sagt wörtlich: „Die allgemein verbreitete Ansicht, die peripheren Nervenverzweigungen der Kehlkopfschleimhaut seien mit Ganglienzellen ausgestattet, muss ich absolut in Abrede stellen.“ Ob die Existenz von Ganglien in der Kehlkopfschleimhaut überall bekannt sei, möchte ich bezweifeln. In Kölliker's Gewebelehre (Aufl. 5. 1867) finde ich nur erwähnt, dass die Nerven an den Zweigen zum Kehldeckel mikroskopische Ganglien besitzen. Es dürfte sich aber dabei um stärkere Nervenstämmchen gehandelt haben, als bei der hier ausschliesslich erörterten terminalen Ausbreitung. Verson gegenüber halte ich meine Beobachtung als solche und als die erste aufrecht.

Ausserdem bemerkt Verson, er habe in der hintern Faserhaut der Trachea beim Menschen, bei der Katze und beim Hunde mikroskopische Ganglien gesehen, von denen deutlich Nervenfaserzüge zur organischen Muskelschicht zogen. Das Vorkommen von Ganglien an der genannten Stelle kann ich für den Menschen und die beiden Thiere bestätigen. Ausserdem habe ich sie noch gefunden beim Kaninchen, Schwein, Kalb, Schaf, Meerschweinchen und bei der Ziege. Beim Maulwurf konnte ich sie merkwürdiger Weise nicht entdecken, aber ich glaube, dass sie auch hier bei sorgfältigerer Untersuchung sich werden nachweisen lassen. Vielleicht weil bei der geringern Ausdehnung der hintern Wand, die wegen der Kleinheit des Thieres begreiflich ist, man nur wenige Präparate anfertigen kann, und weil aus demselben Grunde die Zahl der Ganglien nur eine beschränkte ist, mag es sich erklären lassen, wie man bei zufällig vermehrter Fettansammlung und grösserem Reichthum an Drüsensubstanz die Ganglien übersehen kann. Uebrigens stand mir auch hier leider nur Ein Object zu Gebote. Trotz dieser Einen negativen Beobachtung glaube ich zu der Behauptung berechtigt zu sein, dass sich Ganglienzellen an dieser Stelle bei allen Säugethieren finden werden. Wahrscheinlich ist auch die Angabe von J. Engel (Zeitschr. der k. k. Gesellsch. der Aerzte zu Wien. Jahrg. IV. Bd. I. 1847. pag. 307) hierher zu rechnen, nach welcher im äussern fibrösen Ueberzuge der Trachealknorpel kleine mikroskopische Ganglien vorkommen.

Von Verson ist die Methode der Darstellung nicht angegeben. Ich habe die Tracheen einige Tage in Essig gelegt und fand dann in der hintern Faserhaut (fettreiche Adventitia nach Henle) in der oberflächlichen Schichte eine reiche Verbreitung von Nervenstämmen verschiedensten Kalibers. Häufig in Fett eingebettet, das zu beiden Seiten dem Laufe der Nervenstämme folgte, verschwanden sie manchmal unter grösseren Haufen, oft bogen sie am Rande eines Fetthaufens um, so dass es den Anschein hatte, als ob das Fett sich vor den Nerven gebildet und diesen in ihrem Verlaufe den Weg vorgezeichnet hätte (Krause, Anatom. Unters. pag. 69); häufig lagen sie frei im Gewebe. Ganglien fanden sich zahlreich theils im Verlaufe zur Seite, oder den Nerven bedeckend, theils im Winkel einer Theilung; oft enthielt ein Nerv in demselben Gesichtsfelde zwei Ganglien einander diagonal gegenüber. Die Ganglien waren seltner rund, meist oval, spindelförmig, bald hatten sich die Zellen gelöst und lagen zerstreut auf dem Nerven. Das grösste Ganglion, dessen Zellen ich zählen konnte,

enthielt 35 derselben. Gewöhnlich entsprach die Grösse der Ganglien der Dicke des Nerven. Ob die Faserzahl eines Nerven nach Aufnahme eines Ganglion sich vergrössert, vermag ich nicht anzugeben. Faserursprünge habe ich nicht beobachtet; wie bekannt gelingt dies fast nie an grösseren Ganglien, sondern nur mitunter an isolirt liegenden Zellen. Die Form der Zellen war rund, oval, selbst polygonal. Sie waren gelblich gefärbt, besassen einen dunkelkörnigen Inhalt und liessen nicht immer einen deutlichen Kern mit Kernkörperchen erkennen. Eine Membran glaube ich meistens gesehen zu haben, Ausläufer habe ich niemals wahrgenommen.

Die Trachea der Vögel ist allseitig von Knorpelringen umschlossen und besitzt keine häutige hintere Wand, ich habe sie deshalb nicht weiter untersucht.

Was die physiologische Bedeutung der Ganglienzellen betrifft, so ist man um eine Erklärung derer, die hinter der organischen Musculatur in der häutigen Wand der Trachea gelegen sind, nicht verlegen. Wenn man auch ihre Function nicht kennt, so schliesst man doch, weil fast in allen Organen mit zahlreichen glatten Muskelfasern Ganglien gefunden sind, dass diese eine Beziehung zur organischen Musculatur haben. Die Beobachtung Engel's, wonach im fibrösen Systeme Ganglien existiren sollen, würde von geringer Wichtigkeit sein. Er scheint nur ein Ganglion gesehen zu haben und dieses mag vielleicht in der Nähe der hintern Wand gelegen, nur zufällig eine abweichende Lage gehabt haben. Die Deutung der Ganglien der Epiglottisschleimhaut dagegen ist sehr schwierig. Man könnte annehmen, dass sie nach Analogie des Glossopharyngeus in der Zunge mit der Sensibilität in Beziehung ständen, oder dass sie einen Einfluss auf die Secretion der Drüsen hätten, oder dass sie einfach eine Vermehrung der Nervenfasern bedingten.

Lymphfollikel.

Wenn man den Kehlkopf des Schafes der Essigbehandlung unterwirft, so sieht man constant seitlich in dem Winkel zwischen der Eingangsfalte und der hintern Fläche der Epiglottis eine Reihe weisslicher, erhabener Punkte, die sich der Richtung der Falte folgend von unten herauf in die Höhe ziehen (Fig. 6). Dieses sind Lymphfollikel von Hirsekorn- bis Linsengrösse. Ihre Lage ist oberflächlich dicht unter dem Epithel. Unter dem Mikroskop erkennt man fast nur Kerne von Lymphkörperchen, die bei Natronzusatz in eine bräunliche, körnige Masse verwandelt werden. Die Beobachtung machte

ich zuerst an einem Kehlkopfe des Menschen. Bei weiterer Nachsuchung fand ich sie nochmals beim Menschen. Die Follikel waren über die ganze Epiglottis verbreitet, mehr jedoch an den Seiten, überschritten aber die Glottis nicht. Bei einer Frau, die im Göttinger Entbindungshause an einem Aneurysma arcus aortae plötzlich gestorben war, fand ich den ganzen Kehlkopf sammt der Trachea mit weissen Punkten von Sandkorn- bis Stecknadelkopfgrösse in einem Abstande von 3—4 Mm. übersäet. An der Bifurcation der Trachea hörten sie plötzlich mit scharfer Grenze auf. Die mikroskopische Untersuchung am frischen Präparat liess sie aus mehrern Follikeln zusammengesetzt erkennen. Der Inhalt bestand vorwiegend aus Lymphkörperchen. Nach Essigsäurezusatz traten die Kerne deutlich hervor, die theils rund, theils oval, oder biscuitförmig in Theilung begriffen schienen. Das Stroma, in das die Lymphkörperchen eingebettet lagen, bestand aus einem unregelmässigen, engmaschigen Netzwerk feinster Fasern. Im Kreuzungspunkte der Fasern habe ich keine Kerne wahrgenommen, Lymphgefässe habe ich ebenfalls nicht gesehen. Beim Kalb und Schwein habe ich ebenfalls Follikel an derselben Stelle wie beim Schaf gefunden; beim Schwein erreichten die Follikelgruppen die Grösse einer kleinen Erbse. Bei den übrigen mehrfach erwähnten Säugethieren und Vögeln habe ich sie nicht gefunden. Bei der Katze hat sie Verson (l. c.) gesehen.

Die Frage nach der Function der Lymphfollikel an dieser Stelle fällt mit der nach der Bedeutung der Lymphfollikel in andern Schleimhäuten zusammen. Vielleicht können die Peyer'schen Plaques, die Tonsillen, die Zungenbalgdrüsen vermöge ihrer Lage und ihres complicirteren Baues von besondrer Bedeutung sein, den Follikeln der Conjunctiva und der Vaginalschleimhaut des Schweins (Krause, Anatomische Unters. pag. 159) möchte ich sie für durchaus analog halten. Nach Krause sind die Follikel der Conjunctiva constant vorhanden und durchaus normale Gebilde. Ihm pflichtet Köl-liker (Gewebelehre pag. 700) bei. Wenngleich die Injectionsversuche bisher keine bestimmten Resultate gegeben haben, so weiss man doch durch Frey und Andere, dass die Gegend der Follikel constant ausserordentlich zahlreiche Lymphgefässe enthält. Es seien dann wohl die Follikel als Bildungsstätten neuer Lymphzellen aus den Secreten der Schleimhäute zu betrachten. Ausserdem sprach Krause die Vermuthung aus, es möchten sich auch wohl an allen, oder fast allen Schleimhäuten Lymphfollikel auffinden lassen. Für den Kehlkopf und

die Trachea wäre der Nachweis ihrer Existenz geliefert. Ob die verschiedenen Todesarten, oder voraufgehende Krankheiten sie verschwinden machen, oder sichtbar werden lassen können, etwa durch den verschiedenen Grad der Füllung, lässt sich an diesen vereinzelten Beobachtungen nicht entscheiden. Ob der oben erwähnte Fall von der Frau, die eines plötzlichen Todes gestorben und bei der weder Katarrh, noch Tuberculose, noch sonstige Dyskrasie nachgewiesen ist, zu Gunsten der physiologischen Natur der Follikel und ihres normalen Vorkommens in fast allen Schleimhäuten sprechen würde — nach Analogie des Auftretens der weissen Milzfollikel bei gesunden Selbstmördern — wage ich nur anzudeuten. Das constante Vorkommen bei den oben erwähnten Thieren lässt sie bei diesen in der Epiglottis nicht für pathologisch gelten. Ich will noch bemerken, dass Henle (Anatomie. Bd. II. pag. 55 ff.) den Lymphfollikeln den Werth besonderer physiologischer Organe abspricht. Nach ihm besitzen die Follikel keine Membran, kein eigentliches Stroma, keine besonderen Blutgefässe und auch keine Lymphgefässe. Nach Henle's Meinung stellen die Follikel eine Einlagerung lymphkörperähnlicher Elemente in das ursprüngliche Gewebe der Schleimhaut dar; das Balkenwerk sei aus einer Auflockerung und Zerfaserung des normalen Bindegewebes hervorgegangen. Ihre Begrenzung, die Wölbung ihrer Oberfläche, die Abtheilung ausgedehnter Infiltrationen in kugelförmige Massen sollen durch die geringe Dehnbarkeit der in gewissen Abständen zur Oberfläche verlaufenden Gefässstämmchen nebst den stärkeren sie begleitenden Bindegewebssträngen hervorgerufen werden. Meine wenigen Beobachtungen haben mich nicht in den Stand gesetzt, mich einer Ansicht anzuschliessen.

Erklärung der Tafel.

Fig. 1. Nervenfasern der Epiglottisschleimhaut vom Menschen.
Fig. 2—4. Endkolben ebendaher.
Fig. 5. Ganglien der Epiglottisschleimhaut vom Hunde.
Fig. 6. Lymphfollikel der Epiglottis vom Schaf. Natürliche Grösse

Fig. 1.

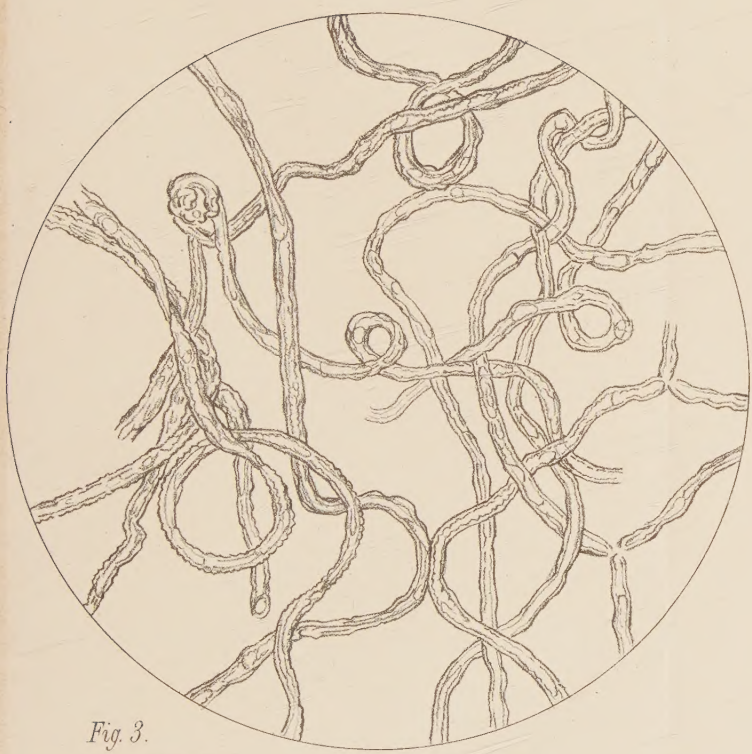

Fig. 5.

Fig. 3.

Fig. 4.

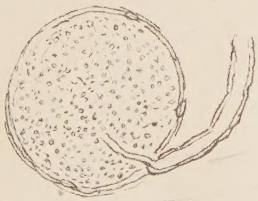

Fig. 2.
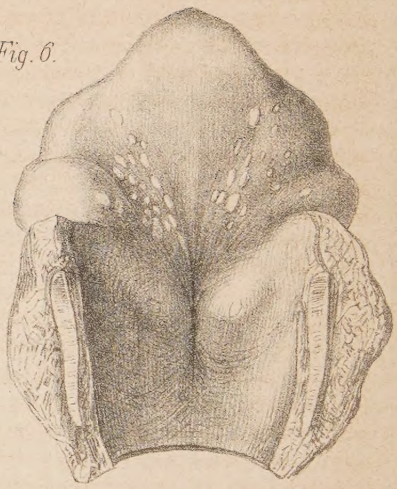
Fig. 6.